Braz J Otorhinolaryngol. 2018;84(6):713–721

Brazilian Journal of
OTORHINOLARYNGOLOGY

www.bjorl.org

ARTIGO ORIGINAL

Computed tomography evaluation of the morphometry and variations of the infraorbital canal relating to endoscopic surgery☆

Gülay Açar[a,*], Kemal Emre Özen[b], İbrahim Güler[c] e Mustafa Büyükmumcu[a]

[a] *Necmettin Erbakan University, Meram Faculty of Medicine, Department of Anatomy, Konya, Turquia*
[b] *İzmir Kâtip Çelebi University, Faculty of Medicine, Department of Anatomy, İzmir, Turquia*
[c] *Selcuk University, Faculty of Medicine, Department of Radiology, Konya, Turquia*

Recebido em 24 de julho de 2017; aceito em 18 de agosto de 2017
Disponível na Internet em 24 de setembro de 2018

KEYWORDS
Endoscopic sinus surgery;
Infraorbital canal;
Infraorbital canal corpus types;
Infraorbital foramen;
Multidetector computed tomography

Abstract
Introduction: The course of the infraorbital canal may leave the infraorbital nerve susceptible to injury during reconstructive and endoscopic surgery, particularly when surgically manipulating the roof of the maxillary sinus.
Objective: We investigated both the morphometry and variations of the infraorbital canal with the aim to show the relationship between them relative to endoscopic approaches.
Methods: This retrospective study was performed on paranasal multidetector computed tomography images of 200 patients.
Results: The infraorbital canal corpus types were categorized as Type 1: within the maxillary bony roof (55.3%), Type 2: partially protruding into maxillary sinus (26.7%), Type 3: within the maxillary sinus (9.5%), Type 4: located anatomically at the outer limit of the zygomatic recess of the maxillary bone (8.5%). The internal angulation and the length of the infraorbital canal, the infraorbital foramen entry angles and the distances related to the infraorbital foramen localization were measured and their relationships with the infraorbital canal variations were analyzed. We reported that the internal angulations in both sagittal and axial sections were mostly found in infraorbital canal Type 1 and 4 (69.2%, 64.7%) but, there were commonly no angulation in Type 3 (68.4%) ($p < 0.001$). The length of the infraorbital canal and the distances from the infraorbital foramen to the infraorbital rim and piriform aperture was measured as the longest in Type 3 and the smallest in Type 1 ($p < 0.001$). The sagittal infraorbital

DOI se refere ao artigo: https://doi.org/10.1016/j.bjorl.2017.08.009
☆ Como citar este artigo: Açar G, Özen KE, Güler İ, Büyükmumcu M. Computed tomography evaluation of the morphometry and variations of the infraorbital canal relating to endoscopic surgery. Braz J Otorhinolaryngol. 2018;84:713–21.
* Autor para correspondência.
E-mail: gulayzeynep73@gmail.com (G. Açar).
A revisão por pares é da responsabilidade da Associação Brasileira de Otorrinolaringologia e Cirurgia Cérvico-Facial.

2530-0539/© 2017 Associação Brasileira de Otorrinolaringologia e Cirurgia Cérvico-Facial. Publicado por Elsevier Editora Ltda. Este é um artigo Open Access sob uma licença CC BY (http://creativecommons.org/licenses/by/4.0/).

foramen entry angles were detected significantly smaller in Type 3 and larger in Type 1 than that in other types ($p = 0.003$). The maxillary sinus septa and the Haller cell were observed in 28% and 16% of the images, respectively.
Conclusion: Precise knowledge of the infraorbital canal corpus types and relationship with the morphometry allow surgeons to choose an appropriate surgical approach to avoid iatrogenic infraorbital nerve injury.
© 2017 Associação Brasileira de Otorrinolaringologia e Cirurgia Cérvico-Facial. Published by Elsevier Editora Ltda. This is an open access article under the CC BY license (http://creativecommons.org/licenses/by/4.0/).

PALAVRAS-CHAVE
Cirurgia endoscópica sinusal;
Canal infraorbitário;
Tipos de corpo do canal infraorbitário;
Forame infraorbitário;
Tomografia computadorizada multidetectores

Avaliação tomográfica da morfometria e variações do canal infraorbitário relativos à cirurgia endoscópica

Resumo
Introdução: O trajeto do canal infraorbitário pode predispor o nervo infraorbitário a lesões durante cirurgias reconstrutoras e endoscópicas com manipulação do teto do seio maxilar.
Objetivo: Investigamos a morfometria e as variações do canal infraorbitário e objetivamos demonstrar a relação entre elas, visando as abordagens endoscópicas.
Método: Este estudo retrospectivo foi realizado em imagens de tomografia computadorizada multidetectora de seios paranasais de 200 pacientes.
Resultados: Os tipos de corpos do canal infraorbitário foram categorizados como Tipo 1; inseridos no teto ósseo maxilar (55,3%), Tipo 2; projetando-se parcialmente dentro do seio maxilar (26,7%), Tipo 3; dentro do seio maxilar (9,5%), Tipo 4; localizado anatomicamente no limite externo do recesso zigomático do osso maxilar (8,5%). A angulação interna e o comprimento do canal infraorbitário, os ângulos de entrada do forame infraorbitário e as distâncias relacionadas à localização do forame foram medidos e suas relações com as variações do canal infraorbitário foram analisadas. Observamos que as angulações internas em ambos os cortes sagital e axial foram encontradas em sua maioria em canais infraorbitários Tipo 1 e 4 (69,2%, 64,7%) e, no geral, não houve angulação no canal Tipo 3 (68,4%) ($p < 0,001$). O comprimento do canal infraorbitário e as distâncias desde o forame infraorbitário até o rebordo infraorbitário e a abertura piriforme foram medidos e os mais longos foram identificadas no Tipo 3 e os mais curtos no Tipo 1 ($p < 0,001$). Os ângulos de entrada do forame infraorbitário em projeção sagital foram significativamente menores no Tipo 3 e maiores no Tipo 1, em relação aos outros tipos ($p = 0,003$). Septos nos seios maxilares e as células de Haller foram observados em 28% e 16% das imagens, respectivamente.
Conclusão: O conhecimento preciso dos tipos de corpo do canal infraorbitário e a relação com a morfometria permitem que o cirurgião escolha uma abordagem cirúrgica apropriada para evitar lesões iatrogênicas do nervo infraorbitário.
© 2017 Associação Brasileira de Otorrinolaringologia e Cirurgia Cérvico-Facial. Publicado por Elsevier Editora Ltda. Este é um artigo Open Access sob uma licença CC BY (http://creativecommons.org/licenses/by/4.0/).

Introdução

O nervo maxilar que deixa a base do crânio através do forame redondo dá origem ao nervo infraorbital (NIO) na fossa pterigopalatina. O NIO, responsável pela inervação sensorial da pele do rosto desde a pálpebra inferior até o lábio superior, entra pela fissura orbitária inferior e tem uma trajetória anterior no sulco infraorbitário (SIO) sobre o assoalho orbitário e entra no canal infraorbitário (CIO), que se abre no forame infraorbitário (FIO) inferiormente à borda infraorbitária (BIO).[1] O CIO, que é coberto por osso extremamente fino, é um dos pontos mais fracos do assoalho orbital e fornece a menor resistência à força óssea orbitária. Assim, as fraturas do assoalho orbital e cirurgias como abordagens endoscópicas, descompressão e reconstrução orbital podem causar lesões no NIO e resultar em hemorragia maciça, anestesia completa ou hipoestesia infraorbitária progressiva devido à compressão do NIO.[2]

O CIO normalmente apresenta uma trajetória para cima e lateralmente no teto do seio maxilar, mas pode projetar-se para o seio maxilar, como observado nas secções sagitais dos exames por tomografia computadorizada (TC). O aumento do grau de protrusão do CIO pode predispor lesões iatrogênicas do NIO durante procedimentos cirúrgicos em que há manipulação ou envolvam reconstrução do assoalho orbital.[1] Portanto, ter um conhecimento preciso das

variações anatômicas e da morfometria do CIO é fundamental para o cirurgião. Além disso, a avaliação radiológica pré-operatória dos tipos de corpos do CIO é necessária para o manejo cirúrgico da reconstrução do assoalho orbital, bloqueio regional do NIO e neurotomia por ablação com radiofrequência nos casos de neuralgia do trigêmeo V2.[3]

Na literatura, há muitos estudos sobre as variações ou morfometria do CIO, SIO e FIO. Entretanto, não há estudo clínico que tenha investigado se esses parâmetros morfométricos são alterados de acordo com os tipos de corpos do CIO. Portanto, o estudo desse tópico era de grande interesse para nosso grupo de trabalho. Nesse estudo, nos concentramos especialmente na angulação interna do CIO e objetivamos verificar se existem fatores importantes que influenciam os riscos de lesão do NIO. Portanto, analisamos a relação entre a morfometria e as variações dos tipos de corpos do CIO com o uso de CTs de pacientes reais e tentamos mostrar sua potencial utilidade como referência anatômica para cirurgias endoscópicas. Além disso, avaliamos as estruturas circundantes, como os septos dos seios maxilares e células de Haller.

Método

Este estudo retrospectivo foi aprovado pelo Comitê de Ética Local sob número 2016/522 e feito com imagens paranasais de tomografia computadorizada multidetectora TCMD (Syngo Via) de 200 pacientes atendidos no Departamento de Radiologia entre janeiro de 2015 e dezembro de 2015. Foram obtidas imagens axiais de CT com espessura de corte de 0,625 mm e esses dados originais foram usados para compor imagens coronais e sagitais com espessura de corte de 1 mm. Nenhum paciente foi submetido a um novo exame de TC para este estudo. Os pacientes com anomalias do seio paranasal, fraturas orbitais e que haviam sido submetidos a cirurgia sinusal prévia foram excluídos do estudo.

Categorizamos os tipos de corpos do CIO de acordo com a relação com o seio maxilar em quatro tipos, como segue, que são baseados na classificação de Ference et al.[2] do NIO e da definição de Rusu et al.[4] do tipo lateroantral.

CIO Tipo 1, dentro do teto ósseo maxilar (fig. 1A e B).
CIO Tipo 2, projeta-se parcialmente para dentro do seio maxilar (fig. 2A e B).
CIO Tipo 3, projeta-se totalmente para dentro do seio maxilar com uma haste (fig. 3A e B).
CIO Tipo 4, localizado anatomicamente no limite exterior do recesso zigomático do osso maxilar (lateroantral) (fig. 4A e B).

As medidas morfométricas mostradas na tabela 1 foram feitas entre seis pontos de referência que foram modificados dos estudos de Hwang et al.[5] e Przygocka et al.[6] Esses pontos de referência são:

C, a margem anterior do sulco infraorbitário.
S, a margem posterior do sulco infraorbitário (fissura orbitária inferior).
A, o ponto de angulação interna do canal infraorbitário.
FIO, o ponto médio do forame infraorbitário.
BIO, a margem inferior da borda infraorbitário.
AP, a borda mais lateral da abertura piriforme.

Definimos o CIO como o canal que é coberto pelo osso e termina na margem anterior do SIO que não está coberto pelo osso. O ponto de angulação interna do CIO foi identificado como a mudança na direção do eixo do CIO inicial. Após a conclusão das medidas nas secções sagitais, o plano horizontal foi girado para uma posição oblíqua que passava ao longo do CIO. Então, todas as medidas morfométricas foram feitas na secção axial dessa posição. Usamos a abertura piriforme (AP) e a BIO como pontos de referência para identificar a localização do FIO e medimos a distância do FIO até a AP (fig. 4A) e a BIO (fig. 5A e B). Avaliamos de forma abrangente a angulação interna do CIO como ausente ou presente (fig. 5A e B). Em CIOs com angulação interna, o comprimento do CIO foi dividido em CIO1 (segmento inicial) e CIO2, que foram medidos nas secções sagital e axial separadamente (fig. 5A). O comprimento do SIO foi medido apenas em secções sagitais. Além disso, medimos o comprimento do CIO e do SIO em CIOs sem angulação interna (fig. 5B).

Para identificar a direção da agulha de injeção, medimos o ângulo do eixo do CIO em relação ao plano vertical que era paralelo ao plano sagital e passava pelo centro do

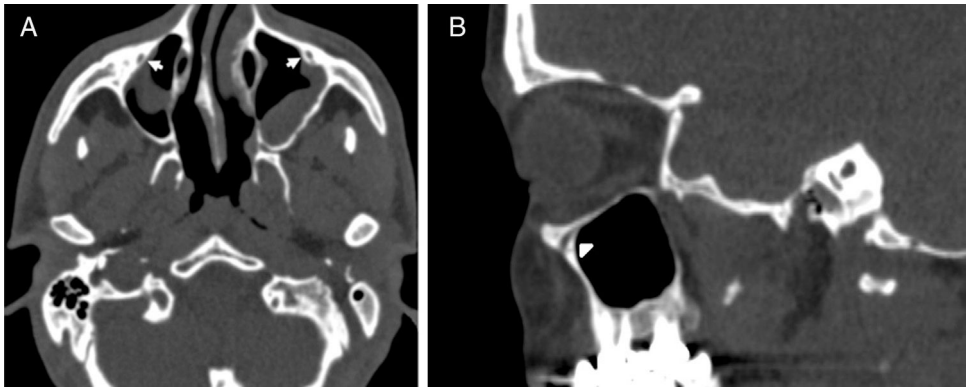

Figura 1 (A) Imagem axial de TC do seio paranasal mostra o canal infraorbitário Tipo 1 no lado direito dentro do telhado ósseo maxilar e do canal infraorbitário Tipo 2 no lado esquerdo projetando-se parcialmente no seio maxilar (setas grossas). (B) Imagem parassagital direita mostra canal infraorbitário Tipo 1 (ponta de seta).

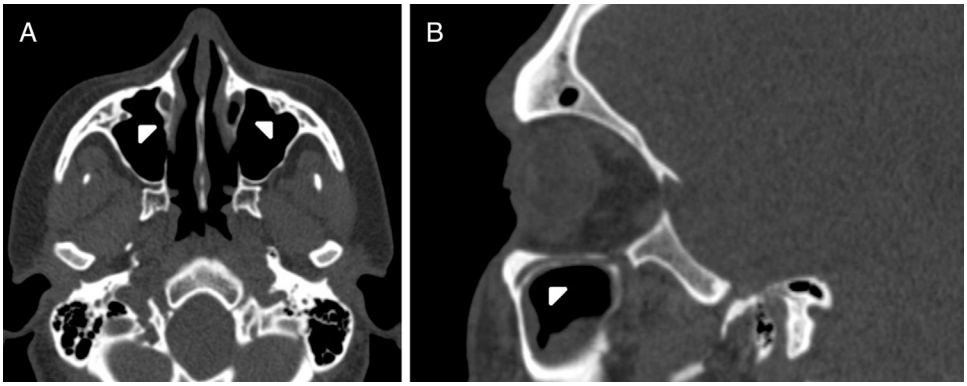

Figura 2 (A) Imagem axial de TC do seio paranasal mostra o canal bilateral infraorbitário do tipo 2 que se projeta parcialmente para o seio maxilar (pontas de seta). (B) Imagem parassagital direita mostra o canal infraorbitário Tipo 2 (ponta de seta).

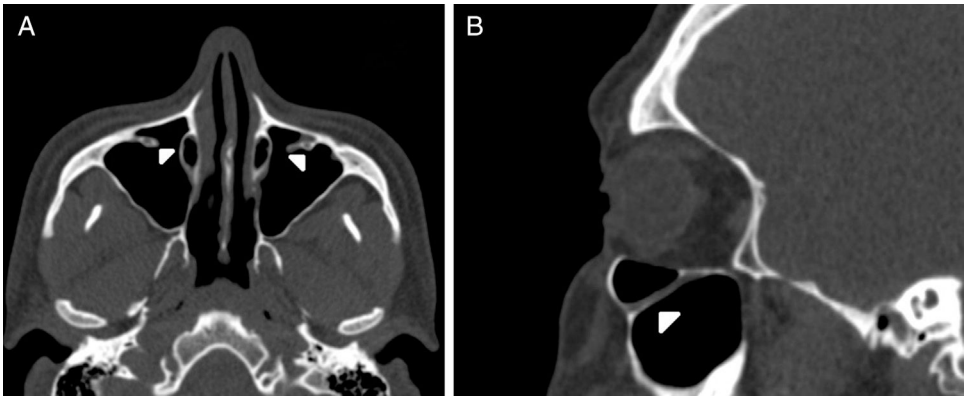

Figura 3 (A) Imagem axial de TC do seio paranasal mostra o canal infraorbitário bilateral do tipo 3, projeta-se totalmente para o seio maxilar com uma haste (pontas de seta). (B) Imagem parassagital direita mostra canal infraorbitário Tipo 3 (ponta de seta).

Tabela 1 Definições de medidas do canal infraorbitário

Medidas		Definições
Comprimento CIO1	(A–FIO)	A distância do ponto de angulação interna do canal infraorbitário ao forame infraorbitário
Comprimento CIO2	(A–C)	A distância do ponto de angulação interna do canal infraorbitário até a borda anterior do sulco infraorbitário
Comprimento total CIO	(C–FIO)	A distância da borda anterior do sulco infraorbitário até o forame infraorbitário
Comprimento SIO	(C–S)	A distância entre a borda anterior e posterior do sulco infraorbitário
Localização FIO	Superior(BIO–FIO)	A distância da borda orbital inferior até o forame infraorbitário
	Medial (AP–FIO)	A distância da abertura piriforme ao forame infraorbitário
Angulação interna CIO	Sagital	A angulação interna do eixo do canal infraorbitário no plano sagital
	Axial	A angulação interna do eixo do canal infraorbitário no plano axial
Ângulo de entrada FIO	Sagital	O ângulo entre o eixo do canal infraorbitário e o plano horizontal (plano de Frankfort) que era paralelo ao assoalho nasal
	Axial	O ângulo entre o eixo do canal infraorbitário e o plano vertical que era paralelo ao plano sagital

FIO nas secções axiais e o identificava como ângulo axial de entrada do FIO (fig. 6A). Além disso, o ângulo do eixo do CIO em relação ao plano horizontal (plano horizontal de Frankfort) que era paralelo ao assoalho nasal e passava através do FIO nas secções sagitais foi medido e descrito como ângulo sagital de entrada do FIO (fig. 6B). Além disso, analisamos a presença das células de Haller e dos septos dos seios maxilares em 400 TCs de CIO. Então, demonstramos a relação entre os tipos de corpos do CIO e as medidas morfométricas.

O *software* SPSS 22 foi usado para análise estatística. Valores médios, desvio-padrão, mínimo e máximo para cada uma das medições foram calculados. Para comparações

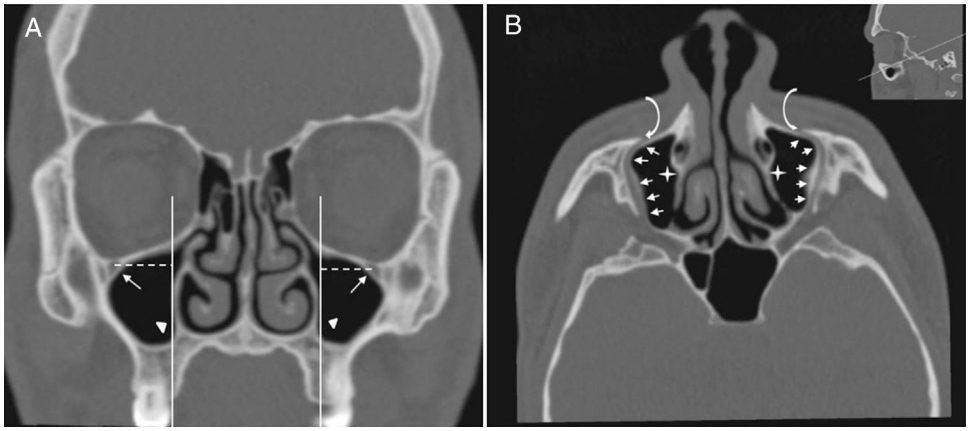

Figura 4 (A) Imagem coronal de TC do seio paranasal mostra o canal infraorbitário bilateral Tipo 4, localizado no limite externo do recesso zigomático, e a distância horizontal (linha tracejada branca) do centro do FIO (setas) ao plano que passa pela abertura piriforme (pontas de seta). (B) Uma imagem oblíqua/axial que mostra canais lateroantrais bilaterais (setas) que são identificados percorrendo lateralmente aos seios maxilares (asteriscos) e abertos por forames infraorbitais (setas curvas).

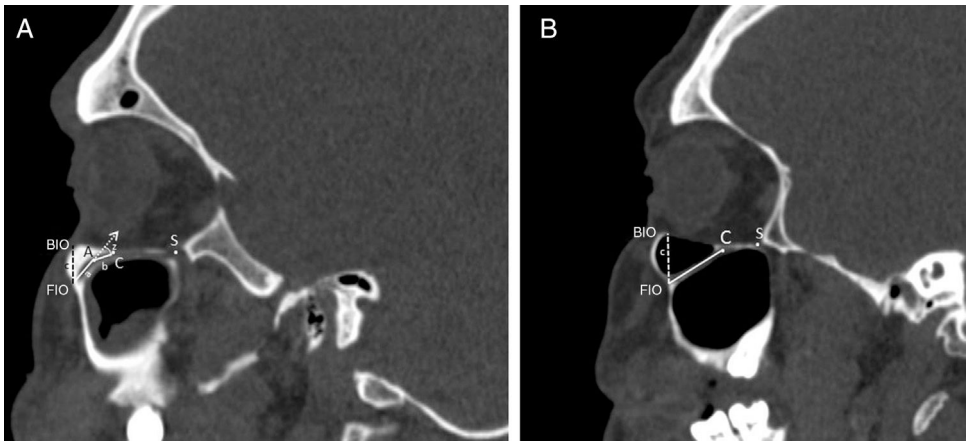

Figura 5 Medidas relativas ao canal, ao forame e ao sulco infraorbitais. A, Imagem parassagital direita mostra o canal infraorbitário com uma angulação interna. O comprimento do CIO1 (a) foi a distância do centro do forame infraorbitário (FIO) ao ponto de angulação interna (A). O comprimento do CIO2 (b) foi a distância do ponto de angulação interna (A) à margem anterior do sulco infraorbitário (C). O comprimento do SIO foi a distância da margem anterior (C) à margem posterior do sulco infraorbitário (S). As medidas da angulação interna do CIO (z) e a distância (c) da borda infraorbitária (BIO) até o centro do forame infraorbitário (FIO). B, Imagem parassagital direita mostra o canal infraorbitário sem angulação interna. As medidas do comprimento do canal infraorbitário (a + b) e a distância (c) da borda infraorbitária (BIO) até o centro do forame infraorbitário (FIO). A margem anterior (C) e a margem posterior do sulco infraorbitário (S) foram identificadas.

estatísticas, foram usados o teste *t* não pareado, teste de qui-quadrado e análises de variância (Anova) e $p < 0{,}05$ foi considerado estatisticamente significante.

Resultados

Os pacientes submetidos à tomografia computadorizada consistiram em 88 mulheres (44%) e 112 homens (56%), com média de 44,15 ± 17,46 anos para as mulheres e 38,89 ± 17,33 para os homens.

Variações do CIO

Foram encontradas quatro variações da anatomia do corpo de 400 CIOs, estabelecidas de acordo com sua relação com o seio maxilar: Tipo 1, que estava localizado dentro do teto ósseo maxilar (55,3%, 221/400), Tipo 2, que se projetava parcialmente para dentro do seio maxilar (26,7%, 107/400), Tipo 3, que se projetava totalmente para dentro do seio maxilar com uma haste (9,5%, 38/400) e Tipo 4, que estava localizado no limite exterior do recesso zigomático (8,5%, 34/400).

Medidas de angulação interna do CIO

Verificamos que o eixo do CIO mostrava uma angulação interna média (min. 5,92° e máx. 53,71°) de 28,18° ± 9,2° em secções sagitais (62,3%) e 28,4° ± 10,0° (60%) em secções axiais, respectivamente. Além disso, a prevalência dos CIOs sem angulação interna foi 37,7% em secções

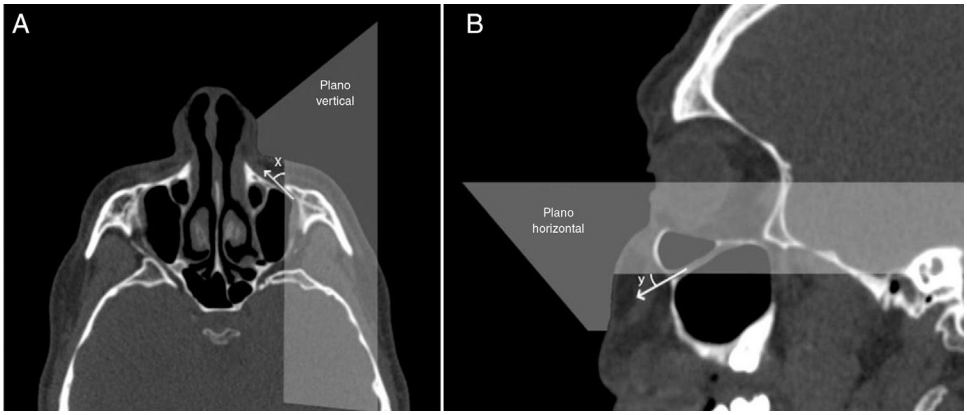

Figura 6 Medidas angulares da entrada no forame infraorbitário nos planos axial e sagital. (A) O ângulo (x) era o ângulo do eixo do canal infraorbitário em relação ao plano vertical que passava pelo centro do forame infraorbitário. (B) O ângulo (y) era o ângulo do eixo do CIO em relação ao plano horizontal que passava pelo centro do FIO.

Tabela 2 Angulação interna do canal infraorbitário em relação ao tipo de corpo do canal infraorbitário

Grau de angulação interna do CIO	Plano	Tipo de CIO				*p*-valor[a]
		Tipo 1 n° (%)	Tipo 2 n° (%)	Tipo 3 n° (%)	Tipo 4 n° (%)	
CIO sem angulação	Sagital	68 (30,8%)	45 (42,1%)	26 (68,4%)	12 (35,3%)	<0,01
CIO com angulação		153 (69,2%)	62 (57,9%)	12 (31,6%)	22 (64,7%)	
CIO sem angulação	Axial	98 (44,3%)	45 (42,1%)	24 (63,2%)	7 (20,6%)	0,04
CIO com angulação		123 (55,7%)	62 (57,9%)	14 (36,8%)	27 (79,4%)	

CIO, canal infraorbitário; Tipo 1, dentro do teto ósseo maxilar; Tipo 2, projetando-se parcialmente no seio maxilar; Tipo 3, projetando-se totalmente no seio maxilar com haste; Tipo 4, localização externa ao recesso zigomático do osso maxilar (lateroantral).
[a] Teste de qui-quadrado.

sagitais e 40% em secções axiais, respectivamente. Na tabela 2, demonstramos que o CIO do Tipo 3 em sua maioria não apresentava angulação interna nas secções sagital (68,4%) e axial (63,2%). Por outro lado, o CIO Tipo 4 mostrou a maior prevalência de angulação interna em ambas as secções sagital (64,7%) e axial (79,4%) ($p < 0{,}01$, $p = 0{,}04$).

Comprimentos de CIO e SIO

Em CIOs com angulação interna, o comprimento médio do CIO1 (CIO inicial) foi 7,0 ± 2,7 mm e 8,0 ± 2,7 mm nas secções sagital e axial, respectivamente. Além disso, os comprimentos médios do CIO total e do SIO foram 10,4 ± 2,5 mm e 18,9 ± 4,2 mm nas secções sagitais, respectivamente, como visto na tabela 3. Comparamos as medidas morfométricas em relação ao gênero e aos lados. Na tabela 3, demonstramos que todas as medidas morfométricas foram maiores nos homens do que nas mulheres e que houve diferença estatisticamente significante, exceto pelo ângulo axial de entrada médio do FIO e o comprimento CIO2 ($p < 0{,}05$). Além disso, não houve diferença estatisticamente significativa entre os lados. Por outro lado, relatamos que o comprimento médio do CIO total e do SIO foi de 10,6 ± 2,8 mm e 18,8 ± 4,1 mm em todos os CIOs e que o comprimento do CIO total mais longo foi encontrado no CIO tipo 3 e o mais curto no Tipo 1, mas observou-se o contrário para o comprimento do SIO, como mostrado na tabela 4 ($p < 0{,}001$).

Localização e ângulos de entrada do FIO

As distâncias médias entre o FIO-AP e FIO-BIO foram 13,8 ± 2,6 mm e 8,2 ± 1,7 mm, respectivamente. A distância do FIO para a BIO no CIO Tipo 3 foi significativamente maior do que na dos outros tipos, mas o oposto foi observado para o CIO Tipos 1 e 4, como mostrado na tabela 4 ($p < 0{,}001$). Por outro lado, a distância FIO-AP não mostrou diferença estatisticamente significativa em relação aos tipos de corpos do CIO ($p = 0{,}925$). O ângulo médio de entrada sagital do FIO foi 36,57° ± 8,21° e o ângulo de entrada axial do IOF foi 56,80° ± 13,60°, respectivamente. Os valores dos ângulos de entrada sagital e axial do FIO foram menores no CIO Tipo 3 e maiores no Tipo 1 do que nos outros tipos mostrados na tabela 4 ($p = 0{,}003$, $p = 0{,}018$). A tabela 5 mostra a prevalência da presença das células de Haller e dos septos dos seios maxilares e sua correlação com os tipos específicos de CIO não foi estatisticamente significante ($p = 0{,}06$, $p = 0{,}145$).

Discussão

A lesão traumática do NIO, especialmente nas fraturas do complexo zigomático-maxilar, resulta em dormência da face média e parestesia ipsilateral. A razão de ocorrência da parestesia e distúrbios sensoriais permanentes na área de inervação do NIO fica em torno de 30% a 80% em pacientes com fraturas maxilares.[7,8] O NIO está bem protegido

Tabela 3 Distribuição da comparação de medidas morfométricas entre os sexos feminino e masculino

Medidas	Total Média ± DP	Sexo feminino Média ± DP	Sexo masculino Média ± DP	*p*-valor[a]
Comprimento sagital CIO1 (mm)	7,0 ± 2,7	6,7 ± 2,7	7,3 ± 2,7	0,019
Comprimento sagital CIO2 (mm)	3,4 ± 2,2	3,3 ± 2,1	3,5 ± 2,4	0,571
Comprimento sagital de SIO (mm)	18,9 ± 4,2	18,1 ± 3,8	19,5 ± 4,4	< 0,001
Ângulo de entrada sagital FIO (°)	36,57 ± 8,21	34,69 ± 7,98	38,06 ± 8,51	0,014
Comprimento axial do CIO1 (mm)	8,0 ± 2,7	7,6 ± 2,6	8,4 ± 2,7	0,004
Comprimento axial do CIO2 (mm)	2,7 ± 2,8	2,4 ± 2,8	2,9 ± 2,9	0,125
Ângulo de entrada do FIO axial (°)	56,80 ± 13,60	56,51 ± 13,54	56,90 ± 13,66	0,642
Distância FIO-BIO (mm)	8,2 ± 1,7	7,8 ± 1,6	8,5 ± 1,7	< 0,001
Distância FIO-AP (mm)	13,8 ± 2,6	13,3 ± 2,6	14,1 ± 2,5	0,002

AP, abertura piriforme; BIO, borda infraorbitária; CIO, canal infraorbitário; FIO, forame infraorbitário; SIO, sulco infraorbitário.
[a] Teste *t* não pareado. Total (n = 400); Sexo feminino (n = 88); Sexo masculino (n = 112).

Tabela 4 Relação entre as medidas morfométricas e os tipos de corpos do canal infraorbitário

Medidas	Tipo de CIO				*p*-valor[a]
	Tipo 1 Média ± DP	Tipo 2 Média ± DP	Tipo 3 Média ± DP	Tipo 4 Média ± DP	
(S) comprimento total do CIO (mm)	9,6 ± 2,1	10,8 ± 2,2	14,9 ± 3,4	10,8 ± 2,3	< 0,001
(S) comprimento SIO (mm)	19,4 ± 3,8	18,9 ± 3,9	14,7 ± 5,1	18,5 ± 4,3	< 0,001
(S) ângulo de entrada FIO (°)	38,13 ± 11,67	36,84 ± 8,02	30,67 ± 7,47	32,22 ± 7,95	0,003
(A) comprimento total do CIO (mm)	9,8 ± 2,0	11,0 ± 2,0	15,0 ± 2,5	11,4 ± 2,3	< 0,001
(A) ângulo de entrada FIO (°)	57,66 ± 13,64	55,36 ± 13,46	54,20 ± 12,17	57,81 ± 13,85	0,018
Distância FIO-BIO (mm)	7,7 ± 1,3	8,3 ± 1,7	10,5 ± 1,7	7,3 ± 1,5	< 0,001
Distância FIO-AP (mm)	13,7 ± 2,6	13,7 ± 2,6	13,9 ± 2,1	14,0 ± 2,7	0,925

A, axial; AP, abertura piriforme; BIO, borda infraorbitário; CIO, canal infraorbitário; FIO, forame infraorbitário; S, sagital; SIO, sulco infraorbitário groove; Tipo 1, dentro do teto ósseo maxilar; Tipo 2, projetando-se parcialmente no seio maxilar; Tipo 3 projetando-se totalmente no seio maxilar com uma haste; Tipo 4, localização externa ao recesso zigomático do osso maxilar (lateroantral).
[a] Anova.

Tabela 5 Estruturas anatômicas circundantes no seio maxilar em relação ao tipo de corpo do canal infraorbitário

Estruturas circundantes	Tipo de CIO				*p*-valor[a]
	Tipo 1	Tipo 2	Tipo 3	Tipo 4	
Sem septos maxilares	176 (79,7%)	65 (60,8%)	25 (65,8%)	22 (64,8%)	0,060
> 0 septos maxilares	45 (20,3%)	42 (39,2%)	13 (34,2%)	12 (35,2%)	
Nenhuma célula de Haller	193 (87,4%)	8 (79,7%)	28 (73,7%)	29 (85,3%)	0,145
> 0 células de Haller	28 (12,6%)	21 (19,6%)	10 (26,3%)	5 (14,7%)	

CIO, canal infraorbitário; Tipo 1, dentro do teto ósseo maxilar; Tipo 2, projetando-se parcialmente no seio maxilar; Tipo 3, projetando-se totalmente no seio maxilar com uma haste; Tipo 4, localização externa ao recesso zigomático do osso maxilar (lateroantral).
[a] Teste de qui-quadrado.

pelo teto ósseo do seio maxilar, mas o grau crescente de protrusão do CIO no seio maxilar pode se associar à deiscência do canal e ao revestimento ósseo mais fino. Assim, a lesão iatrogênica do NIO tem sido relatada em procedimentos de intervenção, como abordagens endoscópicas periorbitais, cirurgia reconstrutiva orbital, cirurgia de Caldwell-Luc, anestesia de bloqueio regional e neurotomia por radiofrequência do gânglio trigeminal.[1,2,9] Foi relatada uma incidência da hipoestesia iatrogênica temporária do NIO de 0,5% durante cirurgia de *lifting* de face média. Como resultado, podem ocorrer neuropatia no trigêmeo, anestesia corneana com ceratite, hematoma retrobulbar e lesão neurovascular do CIO no pós-operatório.[3] O conhecimento anatômico da localização do CIO com suas estruturas circundantes e imagem pré-operatória da TC dos tipos de corpos do CIO são importantes e orientam o cirurgião no uso da abordagem mais apropriada que não cause lesão iatrogênica do NIO.[10,11]

Yenigun et al. classificaram a configuração do CIO em três tipos e relataram que o tipo mais comum era o Tipo

2 (51,2%).[11] Ference et al. indicaram que os NIOs foram categorizados como Tipo 1 (60,5%), Tipo 2 (27,0%) e Tipo 3 (12,5%).[2] Lantos et al. avaliaram retrospectivamente 500 exames de TC e relataram que a protrusão do CIO no seio maxilar foi identificada em 10,8% dos pacientes (5,6% bilaterais, 5,2% unilateral).[1] Em nosso estudo, consideramos o tipo lateroantral como CIO Tipo 4, que foi definido primeiro no estudo de Rusu et al. A prevalência dos tipos de corpos do CIO foram Tipo 1, 55,3%; Tipo 2, 26,7%; Tipo 3, 9,5%; Tipo 4 (lateroantral), 8,5%. Especialmente, os CIOs Tipo 2 e Tipo 3, com maior grau de protrusão do CIO, parecem estar mais expostos a lesões durante procedimentos cirúrgicos, como cirurgia sinusal endoscópica, cirurgia de seios maxilares e reconstrução do assoalho orbitário. Durante uma abordagem de Caldwell-Luc e cirurgia endoscópica sinusal estendida para remover a doença ou tumor da mucosa do teto do seio maxilar, o periósteo do assoalho orbital foi dissecado com cuidado para evitar a lesão iatrogênica do NIO nos CIOs Tipo 2 e Tipo 3.[1,3] O tipo lateroantral que pode determinar modificações no procedimento comum deve ser considerado por cirurgiões-dentistas no período pré-operatório.[4]

Estudos anatômicos anteriores relacionados à morfometria do CIO, FIO e SIO foram feitos com tomografias, crânios, cadáveres e fotogrametria.[1,5,6,10,12–14] Foram usados especialmente os crânios secos cadavéricos e apresentaram limitações relacionadas à conveniência em pacientes reais vivos e secções imaginárias. Os ossos craniofaciais podem ser avaliados de vários ângulos com a TC.[5] Como resultado da aplicação adequada da técnica de reconstrução multiplanar, o comprimento, a angulação do CIO e a localização do FIO podem ser determinados com precisão. No entanto, ao usar a tomografia computadorizada, o estudo compacto sobre as duas variações e a morfometria do CIO não foi encontrado. A esse respeito, este estudo tem uma nova metodologia que analisa a relação entre eles. Neste trabalho, fizemos um estudo detalhado sobre a angulação interna do CIO. Como resultado, observamos uma angulação interna do CIO nas secções sagital e axial com valores médios de 28,18° ± 9,2° e 28,4° ± 10,0°, respectivamente. Além disso, a prevalência da angulação interna do CIO apresentou uma razão muito alta em ambas as secções sagital e axial (62,3% e 60%). Nosso estudo também encontrou uma associação entre a angulação interna e os tipos de corpos do CIO. Como observado na tabela 2, o Tipo IV do CIO mostrou em sua maior parte uma angulação interna em ambas as secções sagital (64,7%) e axial (79,4%). Por outro lado, em geral não havia angulação interna no CIO Tipo 3 em ambas as secções sagital (68,4%) e axial (63,2%) ($p < 0{,}01$, $p = 0{,}04$) e também o comprimento do CIO variou de 8 a 20 mm.

Em CIOs com angulação interna, para indicar a profundidade da punção, medimos o comprimento médio do CIO inicial (CIO1) de 7,0 ± 2,7 mm nas secções sagitais e 8,0 ± 2,7 mm em seções axiais, demonstrou-se que o comprimento do CIO1 > CIO2 em ambas as secções sagital e axial na tabela 3. A angulação interna diminui a profundidade da punção ao diminuir o comprimento do CIO inicial, dificulta o bloqueio do NIO e a neurotomia por radiofrequência. Na literatura, a espessura medida no tecido mole sobre o FIO variou de 12 a 19 mm. Assim, a profundidade da punção pode variar entre 17 e 25 mm durante a neurotomia por radiofrequência e a agulha é inserida não mais de 5 mm no CIO para evitar lesões orbitais e ulceração da pele.[5,15]

Em estudos anteriores que usaram crânios secos, os comprimentos médios medidos do CIO variaram entre 12,75 a 23 mm e os valores do comprimento do SIO variaram de 6 a 16 mm.[3,6,15,16] Com tomografia computadorizada, Hwang et al. relataram que o comprimento médio do CIO, SIO e do complexo CIO/SIO total foi 11,7 mm, 16,7 mm e 28,4 mm.[5] Neste estudo, observamos que o comprimento médio do CIO total e do SIO foi 10,6 ± 2,8 mm e 18,8 ± 4,1 mm em secções sagitais de todos os CIOs. Assim, o comprimento total médio do CIO e SIO foi 29,5 mm, o que foi semelhante aos resultados em estudos de TC. Além disso, o comprimento do CIO total foi mais longo no CIO Tipo 3 e mais curto no Tipo 1, mas o contrário foi observado para o comprimento do SIO, como observado na tabela 4 ($p < 0{,}001$).

Para identificar a direção da agulha, os ângulos do eixo do CIO em relação aos planos vertical e horizontal foram medidos em estudos anteriores.[5,12,13] Observamos que os ângulos de entrada médios sagital e axial do FIO foram 36,57° ± 8,21° e 56,80° ± 13,60°, respectivamente. Essas medidas mostraram consistência, mas foram maiores do que em outros estudos devido a diferentes definições de ângulos. De acordo com a tabela 4, os valores do ângulo de entrada do FIO nas secções sagital e axial foram significativamente menores no CIO Tipo 3, mas maiores em CIO Tipo 1 do que nos outros tipos ($p = 0{,}003$, $p = 0{,}018$). Como resultado, CIO Tipo 3, que não apresenta angulação interna, comprimento mais longo do CIO e menor ângulo de entrada do FIO, pode facilitar o bloqueio do NIO e a neurotomia por radiofrequência, mas pode dificultar os procedimentos cirúrgicos.

A maioria dos estudos que usaram crânios secos verificou que as distâncias FIO-BIO e FIO-AP variaram entre 5 a 10,9 mm e 14 a 18 mm, respectivamente.[3,6,12,13,16–18] Além disso, estudos com tomografia computadorizada relataram que as distâncias médias medidas entre a BIO e o FIO variaram de 9,04 a 10 mm.[5,14] As distâncias médias do FIO para a BIO e a AP foram 8,2 ± 1,7 mm e 13,8 ± 2,6 mm, com resultados semelhantes. Notavelmente, verificamos que a distância FIO-BIO era significativamente mais longa no CIO Tipo 3 do que nos outros tipos ($p < 0{,}001$), mas a distância FIO-AP não mostrou relação estatisticamente significativa com os tipos de CIO ($p = 0{,}925$), como mostrado na tabela 4. Assim, a distância FIO-MIO aumentou paralelamente ao grau de protrusão do CIO, o que poderia predispor lesãoes iatrogênicas do NIO durante intervenções cirúrgicas.

Cakur et al., Yenigun et al. e Koymen et al. verificaram que a prevalência do septo dos seios maxilares foi de 35,3% e 16,5%, respectivamente.[11,19,20] Em nosso estudo, determinamos a prevalência da presença do septo dos seios maxilares em 28% (40,2% do Tipo 1; 37,5% do Tipo 2; 11,6% do Tipo 3; 10,7% do Tipo 4) na tabela 5. Entretanto, não foi encontrada uma correlação estatisticamente significativa com os tipos de corpo do CIO ($p = 0{,}06$). A prevalência da presença das células de Haller foi de 16% e não houve correlação estatisticamente significativa entre a presença de células de Haller e os tipos de CIO ($p = 0{,}145$).

Conclusão

Esses resultados enfatizam novamente o valor da imagem da TC pré-operatória, a qual pode oferecer uma compreensão precisa da anatomia regional de e ao redor do CIO, considerando variações pessoais nos tipos de corpo do CIO, e que afetam a localização do FIO e os parâmetros morfométricos. Portanto, a identificação radiológica da localização específica para cada tipo de CIO desempenha um papel fundamental na escolha de uma abordagem cirúrgica apropriada, no sentido de evitar lesões iatrogênicas do NIO, além de auxiliar o cirurgião nas intervenções anestésicas. Além disso, a taxa de sucesso da cirurgia maxilofacial e anestesia com bloqueio regional pode ser aumentada.

Conflitos de interesse

Os autores declaram não haver conflitos de interesse.

Referências

1. Lantos JE, Pearlman AN, Gupta A, Chazen JL, Zimmerman RD, Shatzkes DR, et al. Protrusion of the infraorbital nerve into the maxillary sinus on CT: prevalence, proposed grading method, and suggested clinical implications. Am J Neuroradiol. 2016;37:349–53.
2. Ference EH, Smith SS, Conley D, Chandra RK. Surgical anatomy and variations of the infraorbital nerve. Laryngoscope. 2015;125:1296–300.
3. Nam Y, Bahk S, Eo S. Anatomical study of the infraorbital nerve and surrounding structures for the surgery of orbital floor fractures. J Craniofac Surg. 2017;28:1099–104.
4. Rusu MC, Sandulescu M, Ilie OC. Infraorbital canal bilaterally replaced by a lateroantral canal. Surg Radiol Anat. 2015;37:1149–53.
5. Hwang SH, Kim SW, Park CS, Kim SW, Cho JH, Kang JM. Morphometric analysis of the infraorbital groove, canal, and foramen on three-dimensional reconstruction of computed tomography scans. Surg Radiol Anat. 2013;35:565–71.
6. Przygocka A, Szymanski J, Jakubczyk E, Jedrzejewski K, Topol M, Polguj M. Variations in the topography of the infraorbital canal/groove complex: a proposal for classification and its potential usefulness in orbital floor surgery. Folia Morphol (Warsz). 2013;72:311–7.
7. Jungell P, Lindqvist C. Paraesthesia of the infraorbital nerve following fracture of the zygomatic complex. Int J Oral Maxillofac Surg. 1987;16:363–7.
8. Schultze-Mosgau S, Erbe M, Rudolph D, Ott R, Neukam FW. Prospective study on post-traumatic and postoperative sensory disturbances of the inferior alveolar nerve and infraorbital nerve in mandibular and midfacial fractures. J Craniomaxillofac Surg. 1999;27:86–93.
9. Barzilai G, Greenberg E, Uri N. Indications for the Caldwell-Luc approach in the endoscopic era. Otolaryngol Head Neck Surg. 2005;132:219–20.
10. Ozer MA, Govsa F, Kazak Z, Erdogmus S, Celik S. Redesign and treatment planning orbital floor reconstruction using computer analysis anatomical landmarks. Eur Arch Otorhinolaryngol. 2016;273:2185–91.
11. Yenigun A, Gun C, Uysal II, Nayman A. Radiological classification of the infraorbital canal and correlation with variants of neighboring structures. Eur Arch Otorhinolaryngol. 2016;273:139–44.
12. Aggarwal A, Kaur H, Gupta T, Tubbs RS, Sahni D, Batra YK, et al. Anatomical study of the infraorbital foramen: a basis for successful infraorbital nerve block. Clin Anat. 2015;28:753–60.
13. Rahman M, Richter EO, Osawa S, Rhoton AL Jr. Anatomic study of the infraorbital foramen for radiofrequency neurotomy of the infraorbital nerve. Neurosurgery. 2009;64 Suppl. 2:423–7 [discussion 427-8].
14. Song WC, Kim JN, Yoo JY, Lee JY, Won SY, Hu KS, et al. Microanatomy of the infraorbital canal and its connecting canals in the maxilla using 3-D reconstruction of microcomputed tomographic images. J Craniofac Surg. 2012;23:1184–7.
15. Hindy AM, Abdel-Raouf F. A study of infraorbital foramen, canal and nerve in adult Egyptians. Egypt Dent J. 1993;39:573–80.
16. Kazkayasi M, Ergin A, Ersoy M, Tekdemir I, Elhan A. Microscopic anatomy of the infraorbital canal, nerve, and foramen. Otolaryngol Head Neck Surg. 2003;129:692–7.
17. Macedo V, Cabrini R, Faig-Leite H. Infraorbital foramen location in dry human skulls. Braz J Morphol Sci. 2009;26:35–8.
18. Singh R. Morphometric analysis of infraorbital foramen in Indian dry skulls. Anat Cell Biol. 2011;44:79–83.
19. Cakur B, Sumbullu MA, Durna D. Relationship among schneiderian membrane, underwood's septa, and the maxillary sinus inferior border. Clin Implant Dent Relat Res. 2013;15:83–7.
20. Koymen R, Gocmen-Mas N, Karacayli U, Ortakoglu K, Ozen T, Yazici AC. Anatomic evaluation of maxillary sinus septa: surgery and radiology. Clin Anat. 2009;22:563–70.